

Łagodne guzy aparatu paznokciowego w materiale Kliniki Dermatologii, Wenerologii i Alergologii Gdańskiego Uniwersytetu Medycznego

Benign nail apparatus tumours in the material of the Dermatology, Venerology and Allergology Department of the Medical University of Gdańsk

Michał Sobjanek¹, Igor Michajłowski¹, Adam Włodarkiewicz², Jadwiga Roszkiewicz¹

¹Katedra i Klinika Dermatologii, Wenerologii i Alergologii Gdańskiego Uniwersytetu Medycznego

Kierownik: prof. dr hab. n. med. Jadwiga Roszkiewicz

²Katedra i Klinika Chirurgii Szczękowo-Twarzowej i Stomatologicznej Gdańskiego Uniwersytetu Medycznego

Kierownik: prof. dr hab. n. med. Adam Włodarkiewicz

Przeł Derm 2011, 98, 477–482

STRESZCZENIE

SŁOWA KLUCZOWE:

guzy aparatu paznokciowego,
czerniak aparatu
paznokciowego.

KEY WORDS:

nail tumours, nail apparatus
melanoma.

Wprowadzenie. Nie jest znana epidemiologia guzów aparatu paznokciowego. Ze względu na często niespecyficzny obraz kliniczny diagnostyka tych zmian może sprawiać trudności.

Cel pracy. Ocena częstości występowania oraz spektrum guzów aparatu paznokciowego w populacji Polski Północnej.

Materiał i metodyka. Spośród 1588 pacjentów diagnozowanych i leczonych w Klinice Dermatologii, Wenerologii i Alergologii Gdańskiego Uniwersytetu Medycznego z powodu różnorodnych patologii aparatu paznokciowego do badania włączono 129 osób z guzami.

Wyniki. Guzy stanowiły około 8% patologii aparatu paznokciowego. Większość (92%) miała charakter łagodny. Najczęściej rozpoznawano zmiany melanocytowe (41%), guzy chrzęstno-kostne, włókniaki oraz torbiele śluzowe. Najczęstszym nowotworem złośliwym był czerniak.

Wnioski. Guzy aparatu paznokciowego są obserwowane w populacji Polski Północnej dość często. Większość z nich ma charakter łagodny. Diagnostyka zmian melanocytowych aparatu paznokciowego jest niezwykle istotna ze względu na ryzyko rozwoju czerniaka.

ABSTRACT

Introduction. The epidemiology of nail apparatus tumours is not well known. They are frequently misdiagnosed because of their uncharacteristic clinical features.

Objective. Evaluation the frequency and nature of nail apparatus tumours in the Northern Polish population.

Material and methods. 1588 patients with various nail apparatus pathology who were diagnosed and treated in the Department of Dermatology, Venerology and Allergology of the Medical University of Gdansk from 2005 to 2010 were included in the study and 129 cases of nail apparatus tumours were diagnosed.

Results. Tumours represent about 8% of nail pathology. In the majority of cases (92%) they are benign. Most frequently melanocytic lesions (41%),

ADRES DO KORESPONDENCJI:

dr n. med. Michał Sobjanek
Katedra i Klinika Dermatologii,
Wenerologii i Alergologii
Gdański Uniwersytet
Medyczny
ul. Dębinki 7, 80-211 Gdańsk
tel: +48 58 349 25 80
e-mail: sobjanek@wp.pl

osteocartilaginous tumours, fibrous tumours and myxoid pseudocysts were diagnosed. The most common malignant tumour was melanoma.

Conclusions. Nail apparatus tumours in the Northern Poland population are observed quite often. In the majority of cases they are benign. Diagnosis of melanocytic lesions is very important because of risk of melanoma.

WPROWADZENIE

Patologie aparatu paznokciowego (AP) charakteryzują się niezwykle różnorodnym obrazem klinicznym, rzadko są przedmiotem zainteresowania klinicystów, a w polskich podręcznikach dermatologii poświęca się im stosunkowo niewiele uwagi. Bezspornie najczęstszym schorzeniem AP są infekcje grzybicze. W materiale autorów stanowiły one ponad 60% wszystkich diagnozowanych zmian [1]. Pozostała, duża grupa patologii, ze względu na niespecyficzny obraz kliniczny oraz rzadkość występowania, może sprawiać pewne trudności diagnostyczne, tym bardziej że w wielu przypadkach rozpoznanie ustala się na podstawie obrazu histopatologicznego. Guzy AP są szczególną grupą schorzeń z uwagi na konieczność leczenia chirurgicznego [2]. W piśmiennictwie dermatologicznym problem ten jest marginalnie reprezentowany.

CEL PRACY

Analiza częstości występowania oraz spektrum klinicznego łagodnych guzów AP występujących w populacji Polski Północnej.

MATERIAŁ I METODYKA

Badanie przeprowadzono w latach 2005–2010. W grupie badanej znalazło się 1588 osób (864 kobiet i 724 mężczyzn) diagnozowanych i leczonych w Klinice Dermatologii, Wenerologii i Alergologii Gdańskiego Uniwersytetu Medycznego z powodu różnorodnych patologii AP. Wiek badanych mieścił się

Tabela I. Rozpoznane nowotwory złośliwe AP
Table I. Malignant tumours of nail apparatus

Rozpoznanie histopatologiczne	N	%*	%**
czerniak	8	72,73	0,50
rak kolczystokomórkowy	3	27,27	0,19
razem	11	100,00	0,69

*w danej grupie schorzeń (n = 11), **we wszystkich schorzeniach (n = 1588)

w granicach od 1 do 89 lat (średnio 49,8 roku). Do badania nie włączano chorych, u których zmiany paznokciowe były ewidentnym obrazem innego schorzenia. Na podstawie badań klinicznego, histopatologicznego, mikrobiologicznego, obrazowego i genetycznego ustalano ostateczne rozpoznanie. Dokonano następującej klasyfikacji patologii AP: schorzenia infekcyjne, schorzenia zapalne, wrodzone zaburzenia strukturalne, nabyte zaburzenia strukturalne, łagodne rozrosty (guzy łagodne), nowotwory złośliwe. Łagodne lub złośliwe guzy AP rozpoznano u 129 badanych (74 kobiety i 55 mężczyzn, średnia wieku 53,4 roku). Pacjentów z guzami łagodnymi leczono w ośrodku autorów, osoby z guzami złośliwymi przekazywano do centrów chirurgii onkologicznej.

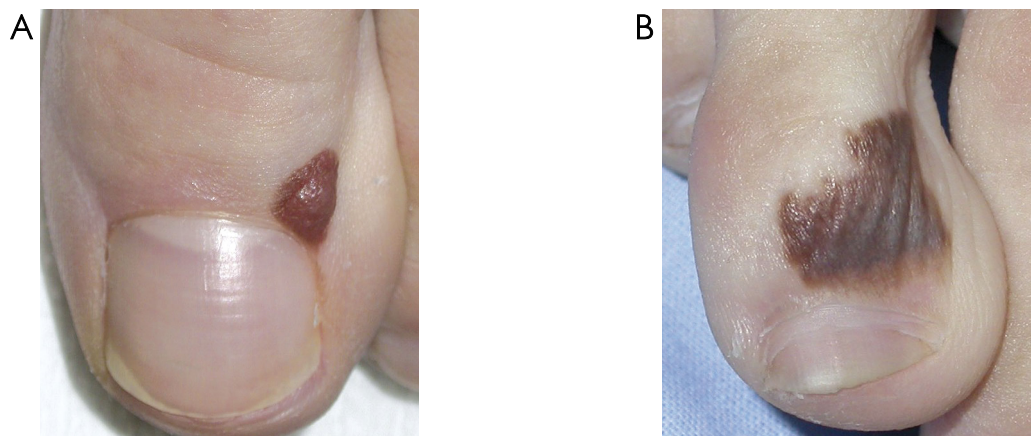
WYNIKI

Guzy stanowiły niewiele ponad 8% wszystkich patologii AP. Znamiennie częściej (91%) wykazano zmiany łagodne. W tabelach I i II przedstawiono rozkład rozpoznań ostatecznych. Najczęściej (41%) obserwowano łagodne zmiany melanocytowe dotyczące macierzy, łożyska (melanonychia; 36 badanych) oraz wałów AP (18 badanych) (ryc. 1. A–B, 2. A). Najczęstszym histopatologicznym podłożem mela-

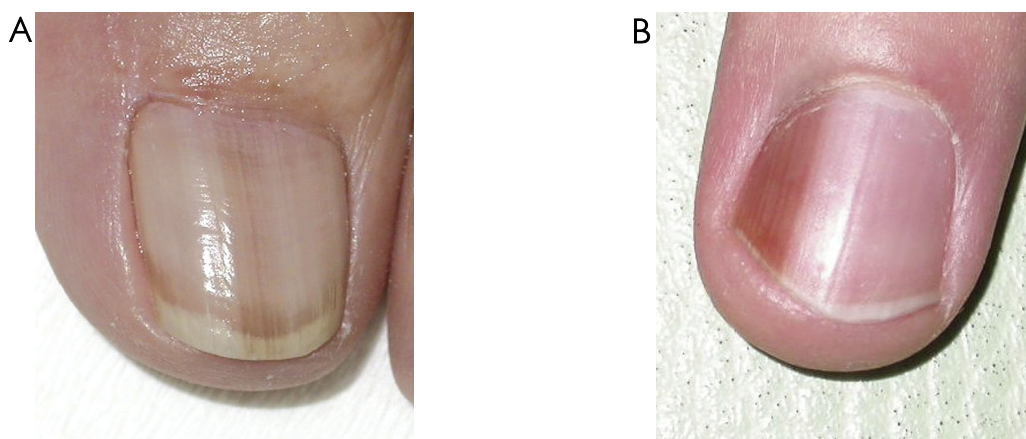Tabela II. Rozpoznane łagodne rozrosty w obrębie AP
Table II. Benign tumours of nail apparatus

Rozpoznanie histopatologiczne	N	%*	%**
łagodne zmiany melanocytowe	54	45,76	3,40
guzy chrzęstno-kostne	19	16,10	1,20
guzy włókniste	18	15,25	1,13
torbiel śluzowa	13	11,02	0,82
guz splotowy	5	4,24	0,31
ziarniniak naczyńniowy	4	3,39	0,25
inne guzy naczyńniowe	4	3,39	0,25
rogowiak kolczystokomórkowy	1	0,85	0,06
razem	118	100	7,43

*w danej grupie schorzeń (n = 118), **we wszystkich schorzeniach (n = 1588)



Rycina 1 A–B. Znamiona barwnikowe wałów paznokciowych
 Figure 1 A-B. Melanocytic nevi of the nail folds



Rycina 2. Melanonychia związana z łagodną hiperplazją melanocytów (A), ze znamieniem barwnikowym macierzy (B)
 Figure 2. Melanonychia caused by benign melanocytic hyperplasia (A), melanocytic nevus (B)

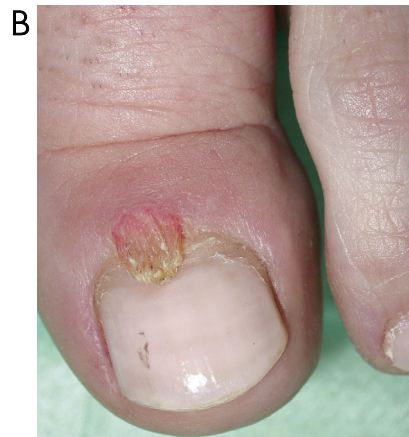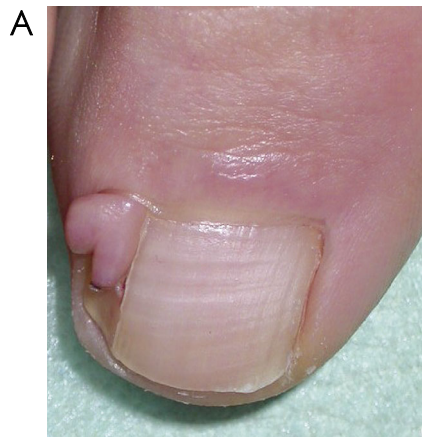
nonychii była łagodna hiperplazja melanocytów (21 przypadków) oraz znamiona (10 przypadków) (ryc. 2. B). Obserwowano również guzy chrzęstno-kostne (ryc. 3.), guzy włókniste (ryc. 4. A–B), torbiele śluzowe (ryc. 5.), guzy splotowe (*glomus tumour*) (ryc. 6.), a także ziarniniak naczyniowy *granuloma teleangiectodes* (ryc. 7.) i inne guzy naczyniowe (ryc. 8.). Poza guzami chrzęstno-kostnymi, które występowały głównie u kobiet w 2.–3. dekadzie życia, nie zaobserwowano związku zmian z wiekiem i płcią chorych. Jedynie w jednym przypadku obserwowano znamię melanocytowe macierzy AP – u 13-letniego chłopca.

OMÓWIENIE

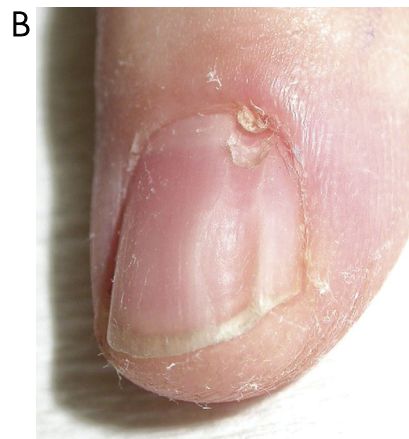
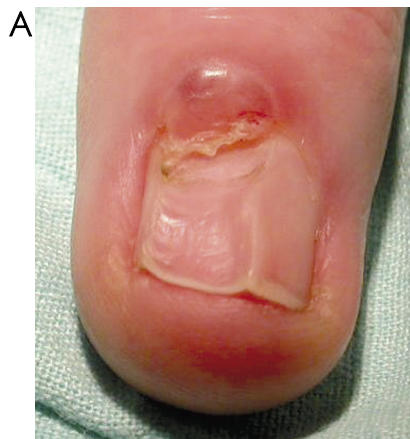
Guzy są niejednorodną grupą patologii AP. Część zmian (np. znamiona barwnikowe macierzy) nie spełnia klasycznej definicji guza, a inne (np. torbiel śluzowa) rozrostu. W piśmiennictwie znajdują się różne klasyfikacje zmian. Domínguez-Cherit i wsp.

Rycina 3. Podpaznokciowa wyrośl kostna
 Figure 3. Subungual exostosis

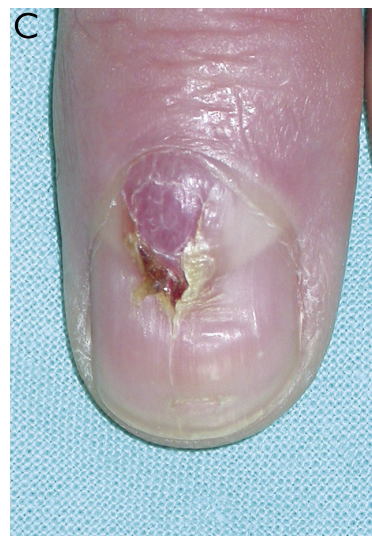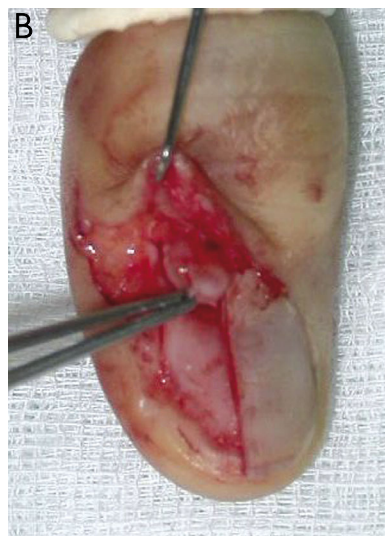
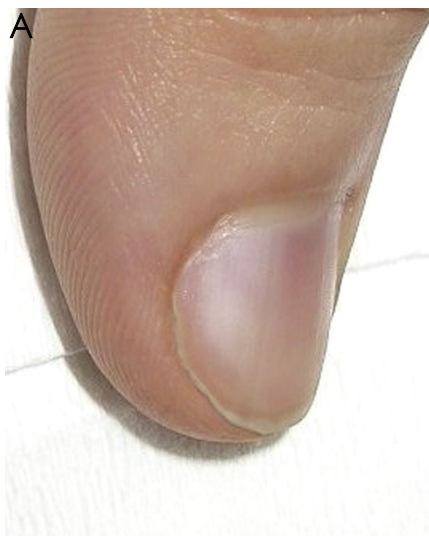[3] do swojego opracowania obejmującego 234 pacjentów nie włączyli melanonychii i zmian melanocytowych wałów paznokciowych. Inni autorzy do



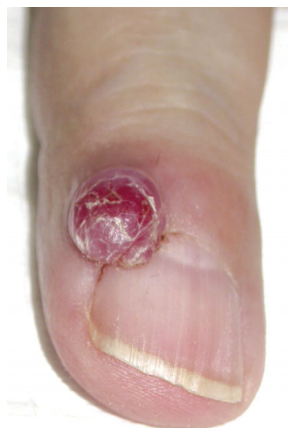Rycina 4 A–B. Włókniaki okolopaznokciowe
Figure 4 A-B. Subungual fibromas



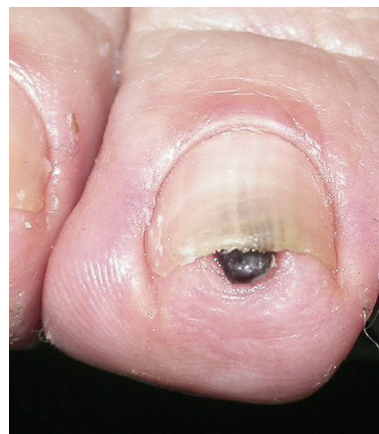Rycina 5 A–B. Torbiel śluzowa
Figure 5 A-B. Myxoid cysts



Rycina 6 A–C. Guz splotowy
Figure 6 A-C. Glomus tumour



Rycina 7. Ziarniak naczyński
Figure 7. Granuloma teleangiectodes



Rycina 8. Naczyński rogowaczący
Figure 8. Angiokeratoma

guzów AP zaliczają hiperkeratocytne brodawki wirusowe, które przez autorów niniejszego doniesienia zostały zakwalifikowane jako schorzenia infekcyjne. Przyjęta w niniejszej pracy klasyfikacja patologii AP, mimo oczywistych niedoskonałości, wydaje się praktyczna z punktu widzenia klinicznego, a co najważniejsze – wyodrębnia zmiany złośliwe.

Nie jest znana częstość występowania guzów AP. W niniejszym doniesieniu stanowiły one około 8% patologii narządu paznokciowego. Zdecydowanie przeważały zmiany łagodne (91,5% vs 8,5%). W materiale Domínguez-Cherit i wsp. [3] odsetek nowotworów złośliwych był większy (14,5%). Różnice te wiążą się z uwarunkowanym genetycznie częstszym występowaniem czerniaka AP w populacji meksykańskiej.

Ponad 41% wszystkich zmian stanowiły łagodne zmiany melanocytowe. W przypadku wałów paznokciowych miały one histopatologiczny charakter znamion melanocytowych, natomiast zmiany dotyczące melanocytów macierzy i łożyska (melanonychia) były w większości przypadków związane z ich łagodną hiperplazją. Obserwowano ponadto znamiona barwnikowe, zmiany polekowe oraz zmiany uwarunkowane etnicznie.

Występowanie melanonychii w populacji azjatyckiej i afrykańskiej jest znacznie częstsze w porównaniu z populacją kaukaską. Uzyskane przez autorów wyniki potwierdzają nieliczne obserwacje o rzadkim występowaniu melanonychii u osób z jasnym fototypem skóry. Kopf i Waldo [4] u żadnego z 632 pacjentów rasy kaukaskiej nie obserwowali melanonychii. W badaniu Duharda i wsp. [5] obejmującym 4400 osób występowanie zmiany oceniono na 1,4%. W przedstawionym materiale melanonychia stanowiła 2,27% wszystkich patologii AP, co pośrednio świadczy o jej bardzo rzadkim występowaniu w populacji Polski Północnej. Najistotniejszy z punktu widzenia klinicznego jest związek melanonychii

z czerniakiem AP. Wykazano, że w ponad 70% przypadków tego najczęstszego nowotworu złośliwego narządu paznokciowego objawia się on jako melanonychia [6, 7]. W badaniach Tosti i wsp. [8] w 5% zmian typu melanonychia stwierdzono utkanie czerniaka, a obserwacje własne autorów potwierdzają ten odsetek [1].

Guzy chrzęstno-kostne objawiające się jako podpaznokciowa wyrost kostna obserwowano u ponad 14% badanych. Guzy deformujące płytkę paznokciową stwierdzono jedynie w obrębie stóp (z reguły płytki palucha), częściej u młodych kobiet (2.-3. dekada życia), co jest zgodne z doniesieniami piśmiennictwa [9]. Domínguez-Cherit i wsp. [3] rozpoznali guzy chrzęstno-kostne u 51 z 234 badanych (21,79%). W materiale własnym najczęściej rozpoznawano guzy włókniste (29%). Do spektrum tych guzów należą: włókniaki okołopaznokciowe, włókniorogowce, naczyńiakowłókniki oraz nerwiakowłókniki [10].

Kolejną co do częstości występowania grupą guzów były zmiany naczyńiowe, których połowę stanowiły przypadki ziarniaka naczyńiowego.

Według Salasche i Orengo [11] oraz Nortona [12] najczęstszymi guzami AP są torbiele śluzowe (w niniejszym doniesieniu 7,8%). Zmiany te mogą się niekiedy objawiać jako podłużne wpuklenie płytki wywołane uciskiem torbieni rzekomej, związanej z ucieczką płynu torebki stawowej stawu międzypaliczkowego na macierz. Po wyluszczeniu torbieni następuje odrost prawidłowej płytki [2]. Do rzadziej występujących zmian należy guz splotowy. We wszystkich przypadkach (5 chorych) obserwowano klasyczną triadę objawów: tkliwość, spontanicznie pojawiający się ból oraz wrażliwość na zmianę temperatury. W jednym przypadku nie obserwowano deformacji płytki paznokciowej, a jedynie dyskretną anemizację łożyska [2, 12].

Rogowiak kolczystokomórkowy okolicy AP opisywany jest bardzo rzadko, co potwierdzają obserwacje autorów. Hiperkeratotyczny guz zlokalizowany był w obrębie bocznego wału palca wskazującego. W piśmiennictwie podkreśla się niespecyficzny obraz kliniczny, brak tendencji do spontanicznej regresji oraz histopatologiczne podobieństwo do raka kolczystokomórkowego [13–15].

Podsumowując – wyniki badań własnych i dane z piśmiennictwa wskazują, że najczęstszymi rozrostami łagodnymi AP są zmiany melanocytowe, guzy włókniste, guzy chrzęstno-kostne oraz torbiele śluzowe. Mimo że ryzyko rozwoju nowotworów złośliwych AP w populacji polskiej wydaje się dość małe, zmiany typu melanonychia, zdaniem autorów, powinny być weryfikowane histopatologicznie.

Piśmiennictwo

1. **Sobjanek M.:** Ocena przydatności badania dermoskopowego w diagnostyce zmian barwnikowych aparatu paznokciowego. Rozprawa doktorska. Uniwersytet Medyczny, Gdańsk, 2010.
2. **Sobjanek M., Michajłowski I., Włodarkiewicz A.:** Chirurgia aparatu paznokciowego. [w:] Dermatochirurgia. A. Włodarkiewicz (red.), Cornetis, Wrocław, 2009, 259-266.
3. **Domínguez-Cherit J., Chanussot-Deprez C., Maria-Sarti H., Fonte-Avalos V., Vega-Memije E., Luis-Montoya P.:** Nail unit tumors: a study of 234 patients in the dermatology department of the "Dr Manuel Gea González" General Hospital in Mexico City. *Dermatol Surg* 2008, 34, 1363-1371.
4. **Kopf A.W., Waldo E.:** Melanonychia striata. *Australas J Dermatol* 1980, 21, 59-70.
5. **Duhard E., Calvet C., Mariotte N., Tichet J., Vaillant L.:** Prevalence of longitudinal melanonychia in the white population. *Ann Dermatol Venerol* 1995, 122, 586-590.
6. **Sobjanek M., Włodarkiewicz A., Urban M., Tobiła J.:** Czerniak aparatu paznokciowego. *Dermatol Estet* 2007, 9, 18-24.
7. **Sobjanek M., Włodarkiewicz A., Tobiła J.:** Melanonychia longitudinalis. *Post Dermatol Alergol* 2006, 23, 130-137.
8. **Tosti A., Baran R., Piraccini B.M., Cameli N., Fanti A.:** Nail matrix nevi: a clinical and histopathologic study of twenty-two patients. *J Am Acad Dermatol* 1999, 41, 17-22.
9. **Sobjanek M., Włodarkiewicz A., Michajłowski I., Pęksa R.:** Podpaznokciowa wyrost kostna: opis dwóch przypadków. *Dermatol Klin* 2007, 9, 105-107.
10. **Baran R., Richart B.:** Common nail tumors. *Dermatol Clin* 2006, 24, 297-311.
11. **Salasche S.J., Orengo I.F.:** Tumors of the nail unit. *J Dermatol Surg Oncol* 1992, 18, 691-700.
12. **Norton L.A.:** Tumors. [w:] Nails: diagnosis, therapy, surgery. R.K. Scher, C.R. Daniel (red.), WB Saunders, Philadelphia, 2005, 262-275.
13. **Spencer J.M.:** Malignant tumors of the nail unit. *Dermatol Ther* 2002, 15, 126-130.
14. **Macaulay W.L.:** Subungual keratoacanthoma. *Arch Dermatol* 1976, 112, 1004-1005.
15. **Oliwiecki S., Peachey R.D., Bradfield J.W., Ellis J., Lovell C.R.:** Subungual keratoacanthoma: a report of four cases and review of the literature. *Clin Exp Dermatol* 1994, 19, 230-235.

Otrzymano: 5 IX 2011 r.
Zaakceptowano: 24 X 2011 r.